Uebersicht vom Verfasser.

14.

Monatsschrift

für

Geburtshülfe und Gynäkologie

Herausgegeben von

A. MARTIN in Berlin und A. v. ROSTHORN in Wien

Monatlich erscheint ein Heft von etwa 8 Bogen mit Abbildungen im Text und Tafeln. Sechs Hefte bilden einen Band. Der Jahrgang umfasst somit zwei Bände im Umfang von etwa 100 Druckbogen und kostet 36 Mark. — Zu beziehen durch die Post und durch alle Buchhandlungen des In- und Auslandes.

Sonder-Abdruck aus Bd. XXIX. Heft 5. (1909.)

(Aus dem Krankenhause der Barmherzigkeit in Königsberg i. Pr.)

Durch Laparotomie gewonnene Gartnersche Cysten.

Von

Prof. R. UNTERBERGER.

BERLIN
VERLAG VON S. KARGER
KARLSTRASSE 15.

Medizinischer Verlag von S. KARGER in Berlin NW. 6

Monatsschrift für Geburtshülfe und Gynäkologie

Herausgegeben von

A. Martin in Berlin und **A. v. Rosthorn** in Wien.

Monatlich erscheint ein Heft in Lex.-8° von ca. 130 Seiten; der Abonnementspreis beträgt für den Jahrgang M. 36,—.

Neu eintretende Abonnenten können die Bände **I—IV, XIX bis XXIV, XXVII— XXVIII zu wesentlich ermässigten Preisen** beziehen, soweit der hierzu bestimmte Vorrat reicht. Es kommen nur **neue, unaufgeschnittene** Exemplare zur Versendung.

Von den

Mitteilungen aus der Gynäkologischen Klinik

von

Professor Dr. Otto Engstroem

zu Helsingfors

liegen bisher 7 Bände (à 3 Hefte) vollständig vor. Die Mitteilungen erscheinen in zwanglosen Heften, von denen jedes apart abgegeben wird. Das Inhaltsverzeichnis der bisher erschienenen Hefte steht den Interessenten auf Wunsch kostenfrei zur Verfügung.

Aus der Universitäts-Frauenklinik in Heidelberg.

Die beckenerweiternden Operationen.

Von

Dr. August Mayer,

Privatdozent an der Universität und Oberarzt der Kgl. Universitäts-Frauenklinik in Tübingen.

Mit einem Vorwort von Prof. Dr. A. v. Rosthorn.

Mit 67 Abbildungen. Preis M. 8,—.

Aus der zweiten Frauenklinik der Kgl. ungar. Universität in Budapest
(Direktor: Hofrat Prof. Dr. Wilh. Tauffer.)

Ueber die

Behandlung der Geburten bei engen Becken.

Von

Dr. E. Scipiades,

Assistenten der Klinik.

Preis M. 7,—.

Medizinischer Verlag von S. KARGER in Berlin NW. 6.

(Aus dem Krankenhause der Barmherzigkeit in Königsberg i. Pr.)

Durch Laparotomie gewonnene Gartnersche Cysten[1]).

Von

Prof. R. UNTERBERGER.

(Hierzu Taf. II—III.)

Tumoren der *Gartner*schen Gänge gehören nicht zu den alltäglichen Befunden der operativen Gynäkologie. Es dürfte daher interessieren, ein auf meiner Abteilung durch Laparotomie gewonnenes Präparat kennen zu lernen und über den klinischen Fall einiges zu hören.

Am 4. XII. 1908 kam die 43 Jahre alte Müllerfrau J. M. geb. D. aus Pr. Holland zur Aufnahme wegen profuser Menorrhagien. Sie hatte 5 normale Entbindungen durchgemacht, die letzte vor 5 Jahren, und hatte immer

[1]) Nach einem Demonstrationsvortrag in der Nordostdeutschen Gesellschaft für Gynäkologie am 27. II. 1909 zu Königsberg i. Pr.

starke, 5—6 tägige Menses zu verzeichnen gehabt, die aber regelmässig in 4 wöchentlichen Intervallen auftraten. Seit ½ Jahre wurden diese unregelmässig und noch stärker in der Blutung; sie traten nun alle 2—3 Wochen auf.

Seit ¼ Jahr bemerkte Patientin eine Geschwulst rechts im Unterleibe, die zeitweise grösser wurde und dann fester erschien, während sie nach Entleerung von Blut und schmieriger, eitriger Flüssigkeit kleiner und weicher wurde. Wesentliche Beschwerden hat Pat. nicht gehabt, doch fühlt sie sich von Tag zu Tag schwächer werdend; bei den zeitweise pechartig auftretenden Entleerungen der Flüssigkeit treten leicht ziehende wehenartige Schmerzen auf.

Wir fanden bei der in mässigem Ernährungszustande befindlichen, etwas elend und anämisch aussehenden Frau normale Temperatur, 100 etwas kleine Pulse, Herz- und Lungenbefund ohne Besonderheiten.

Narbiger Damm, geringer Descensus vaginae. Die Portio vaginalis uteri hochstehend etwas nach links, im Douglas den ganzen hinteren Beckenabschnitt ausfüllend einen rundlichen, eindrückbaren Tumor, der mit einem weiteren, nach rechts seitlich gelegenen, mit der Kuppe bis zum Nabel reichenden cystischen Tumor von glatter Oberfläche in Zusammenhang zu stehen scheint. Daneben fühlt man in der Verlängerung der Portio vaginalis noch einen uterusförmigen Körper, sowie kleinere Tumoren in der Umgebung. Die Beweglichkeit sämtlicher Tumoren ist gering. Zur Zeit recht kräftige Blutung ex utero, die zu sofortigem Curettement in Narkose Anlass wird. — Schon bei der Desinfektion der Vagina entleert sich durch den Druck auf den hinteren Tumor eine blutig wässerige, etwas fade riechende Flüssigkeit aus dem Orif. cervicis.

Das Curettement fördert nur wenig Schleimhautfetzen aus der weiten, etwas unregelmässigen Höhle des Corpus, dagegen wird der im Douglas befindliche Tumor allmählich verkleinert durch Entleerung grosser Mengen der vorhin beschriebenen Flüssigkeit aus dem Uterus, so dass schliesslich nur ein flacher Sack übrig bleibt. Der Tumor rechts bleibt prall elastisch und ist an einzelnen Stellen etwas höckerig.

Auf das Curettement erfolgt keine Reaktion; doch bleiben die Sekretionen aus dem Uterus bestehen, die die Pat. sichtlich schwächen. Es wird infolgedessen ein weiterer Eingriff beschlossen und zwar aus Rücksicht auf den zum Teil schmierigen eitrigen Charakter der Flüssigkeit, erst eine vaginale Entleerung derselben durch Längsschnitt im Douglas. Diese wird am 15. XII. 1908 in Narkose versucht; dabei erweist sich aber der Tumor als retroperitoneal gelegen, so dass der Schnitt ohne Eröffnung der Tumorhöhle gleich wieder geschlossen wird, um die Bauchhöhle nicht zu infizieren. Reaktionsloser Verlauf, so dass Pat. nach 14 Tagen aufsteht. Vom 31. XII. ab leichte Temperatursteigerungen (38,1°) und Elenderwerden der Pat., dabei wird das Sekret zum Teil überriechend und verliert mehr den blutigen Charakter. Es bleibt daher nichts übrig, als die Radikaloperation per laparotomiam als ultimum refugium zu versuchen. — Diese wird am 7. I. 1909 in Chloroform-Äthernarkose durchgeführt. Gegen Schluss der Operation werden einige Kampferölinjektionen notwendig.

Nach Eröffnung des Peritoneums präsentiert sich der etwas derbe Uterus nach links oben verschoben mit beiden Adnexen, die etwas entzündlich geschwellt sind; beide Tubenostien sind verschlossen, das rechte Ovarium sowie das Ligamentum rotund. dextr. auf dem rechts interligamentär

entwickelten cystischen Tumor adhärent. Nach Lösung dieser Stellen und Abbinden beider Ligamente vom Lig. infund. pelv. bis an den Uterus heran und Durchtrennen der Ligamente Spaltung des über der Cyste nach hinten liegenden Peritonealblattes und Ausschälen der Cyste, wobei in der Tiefe einige arterielle Gefässe mühsam unterbunden werden müssen. Die Cyste erweist sich an der cervikalen Partie des Uterus aufs engste mit diesem verbunden, so dass eine Trennung nur mit dem Messer möglich wäre. Hierauf die gleiche Entwicklung des links nach dem Douglas zu liegenden Tumors und Umschnürung des Cervix mit starkem Seidenfaden, um den Austritt des Sekrets beim Absetzen des Uterus zu verhindern. Dies glückt vollkommen. Nunmehr kommunizieren, da der Abfluss des Sekrets aus der Cervix nach der Vagina durch die Umschnürung unmöglich gemacht ist, beide Cysten untereinander, so dass der Inhalt von der einen zur anderen willkürlich verdrängt werden kann.

Aus dem Geschwulstbette mässige Blutung, die nach Einlegen von Tüchern steht. Es gelingt nicht an allen Stellen das Wundbett mit Peritoneum zu decken. Schluss der Bauchdecken in typischer Weise. Verlauf vom 2. Tage ab etwas fieberhaft (38,1°) in Folge bronchitischer Beschwerden. Flatus am 3., Fäces am 6. Tage auf Einläufe. Am 8. Tage Hautnähte entfernt. — Heilung p. primam. — Am *10. Tage* Temperatur 39,0°, Puls 120; Flatus behindert, Schmerz im Becken. Am *11. Tage* Entspannungsnähte entfernt. Stumpfexsudat. Puls 120—130, Temperatur 38,2—38,8°. Eisblase. *14. Tag* Temperatur 38,2°, Puls 120. *15. Tag* Temperatur 38,0, Puls 120. Nach relativem Wohlbefinden plötzlich abends Herzschwäche, die gegen Morgen des 16. Tages den Exit. letalis herbeiführt.

Bauchsektion: Keine allgemeine Peritonitis; die Darmschlingen oberhalb des Exsudats blass und glänzend, der Abschluss nach der Bauchhöhle durch die Darmverklebungen fest, so dass erst beim Eröffnen derselben seröse Flüssigkeit abfliesst, die zum Schluss einige Eiterflocken erkennen lässt.

Nun zum *Präparat.* Ich gebe zunächst das Protokoll des Herrn Dr. *Stumpf*, Assistent am pathol. Institut der Universität, wieder, der in liebenswürdigster Weise auch die mikroskopischen Untersuchungen durchgeführt hat, die von Herrn Prof. *Henke* begutachtet worden sind. Beiden Herren auch an dieser Stelle meinen verbindlichsten Dank! Das Protokoll lautet: Der Uterus ist supravaginal amputiert. Am Präparat ist noch ein Stück des Cervikalkanals erhalten. Uterus und Adnexe sind von annähernd normaler Grösse. Letztere sind entzündlich gerötet und leicht verdickt, die Tubenostien verschlossen.

Im Winkel zwischen rechter Tube und Uterus findet sich ein bei der Herausnahme fast kindskopfgrosser cystischer Tumor, der an seinem medialen Teile mit der lateralen Kante des Uterus mässig fest verwachsen ist. Er kommuniziert mit dem Uterus durch einen etwa 2 cm langen Gang, welcher die rechte Cervikalwand schräg nach medial und oben durchsetzt und in den Cervikanalkanal dicht unterhalb des Orif. intern. einmündet.

Kurz ehe sich dieser Verbindungsgang in die Uteruswand einsenkt, mündet in ihn im spitzen Winkel ein weiterer Gang von links her, der ebenfalls 2 cm lang ist und zur zweiten, auf der linken Seite des Uterus liegenden Cyste führt, deren Umfang demjenigen der ersten nahezu gleichkommt.

Eine weiter wallnussgrosse Cyste sitzt dem rechtsseitigen Tumor auf, von ihm aus gleichfalls bequem zu sondieren.

In der Wand der Cysten, die stellenweise bis zu 2 cm dick ist, finden sich sehr zahlreiche kleinere und grössere cystische Hohlräume, welche mit einer klaren, fadenziehenden Flüssigkeit angefüllt sind.

Die Innenseite der Hauptcysten ist leicht höckerig. Sie war im frischen Zustande mit einer bräunlichen hämorrhagischen, übelriechenden Flüssigkeit gefüllt, in der ausser zahlreichen Leukozyten hauptsächlich abgestossene Epithelien vorhanden waren.

Der mikroskopische Befund ist folgender: Die beiden grossen Cysten sind ausgekleidet von einem einschichtigen kubischen Epithel mit basalständigen, sich stark färbenden Kernen, das jedoch an vielen Stellen zu Verlust gegangen ist.

Die zahlreichen kleinen Cysten in der Wand tragen ein hohes zylindrisches Epithel mit gleichfalls basalständigen Kernen.

Die Wandung besteht aus teils kernreicherem, teils kernärmeren Bindegewebe und glatter Muskulatur. An einzelnen Stellen lassen sich deutlich eine innere und eine äussere parallel laufende Muskelschicht erkennen, welche eine senkrecht zu ihnen verlaufende Muskellage zwischen sich fassen.

Der Verbindungsgang der ersten Cyste mit dem Cervicalkanal ist ausgekleidet von einer dicken Schicht entzündlichen Gewebes, das in der Hauptsache aus polynukleären Leukozyten besteht. Auf zahlreichen Schnitten wurde nur eine kleine Strecke gefunden, welche mit mehrschichtigem Plattenepithel überkleidet ist.

Im Gang zur linken Cyste konnte ein Epithelbelag nicht gefunden werden. Seine Innenwand trägt gleichfalls eine dichte Lage von Leukozyten.

Bevor ich nun meine Schlüsse aus dem klinischen und pathologisch-anatomischen Teil ziehe, muss ich noch kurz auf die embryonale Entwicklung der *Gartner*schen Gänge zurückkommen. Ich erinnere daran, dass die Verbindung der Keimdrüsen und Nebenkeimdrüsen (Hoden — Nebenhoden, Eierstock — Nebeneierstock) mit dem Sinus urogenitalis durch die 2 Gangpaare — *Wolff*sche und *Müller*sche Gänge — hergestellt wird. Von diesen persistieren die ersteren beim Manne als Vasa deferentia, während die *Müller*schen Gänge atrophieren. Beim Weibe persistieren umgekehrt die *Müller*schen Gänge als Tuben, Uterus, Vagina, und die *Wolff*schen Gänge fallen der Atrophie anheim; doch bleiben fast stets mehr weniger grosse Abschnitte der *Wolff*schen Gänge bestehen, und diese postfötal persistierenden *Wolff*schen Gänge beim Weibe werden als *Gartner*sche Gänge bezeichnet.

Uns interessiert nun zumeist die topographische Lage der *Gartner*schen Gänge, weil aus dieser heraus die Diagnose der Tumoren der *Gartner*schen Gänge zu stellen ist.

Nach den nun abgeschlossenen Untersuchungen von *Robert Meyer* (18), *Groschuff* und *Gustav Klein* (11, 13), *Dohrn* (5), *Amman* jun. (1), *Rieder* (23), *Finkel* (6) und eine Reihe anderer verlaufen

die *Gartner*schen Gänge im Ligamentum latum von den Parovarien unterhalb der Tuben und diesen parallel zum Uterus und senken sich meist oberhalb des Orif. internum in die Uterussubstanz, hier zahlreiche Schläuche bildend (*Ampulle* des *Gartner*schen Ganges, *R. Meyer*), und ziehen dann nahe am Cervicalkanal zur Portio vaginalis, verlaufen dann im Bogen seitlich zum Scheidengewölbe und lassen sich im paravaginalen Bindegewebe bis in das Hymen verfolgen (*Groschuff*, *Klein*). Histologisch bestehen die *Gartner*schen Gänge aus einem ein- bis zweischichtigen kubischen resp. zylindrischen Epithel, das von einer Bindegewebsschicht und von einer Muscularis umgeben ist.

Auf Grund dieser Lageverhältnisse und Epithelauskleidungen lassen sich nun leicht alle Arten von Geschwulstbildungen der *Gartner*schen Gänge ableiten.

Beschrieben sind Cysten, Adenome, Adenomyome, Karzinome. (Siehe Literaturverzeichnis.) Von Sarkomen scheint noch kein Fall publiziert zu sein.

Am häufigsten sind die *Cysten*bildungen, die in jedem Abschnitte des Gartner vorkommen; so sind wohl auch ein grosse Teil der paravaginalen resp. hymenalen Cysten dem Gartner zuzuschreiben.

Sehen wir nun unser Präparat daraufhin an, so finden wir absolut zutreffend die Lage der Cysten: In dem entfalteten Lig. lat. dextr. bis dicht an die cervikale Partie des Uterus heranreichend und mit dieser eng verbunden, so dass eine einfache Trennung ohne Messer nicht möglich war. Die 2. Cyste, fast ebenso gross, lag auch retroperitoneal aber weniger seitlich im Ligament als nach der Tiefe des Beckens hinter den Douglas herabreichend und ebenfalls eng bis an die cervikale Vereinigung der ersten Cyste oben zu verfolgen. Beide Cysten hatten nun eine Kanalverbindung zur Cervikalhöhle resp. untereinander. Während dieser Kanal rechterseits neben entzündlichem Granulationsgewebe wenn auch nur auf eine kurze Strecke hin Plattenepithelbedeckung zeigte, liess der linke kein Epithel entdecken, sondern war nur erfüllt mit demselben entzündlichen Gewebe voller polynukleärer Leukozyten.

Somit wäre nur für den rechten Kanal eventuell der Beweis eines präformierten Kanales erbracht; dass hier Plattenepithel gefunden statt des sonst vorhandenen kubischen oder Zylinderepithels, tut nichts zur Sache, insofern Übergänge der Epithelarten in Hohlräumen bei bestimmten Verhältnissen häufig vorkommen.

Die 2. Cyste wäre dann, wenn wir nicht annehmen wollen, dass das Epithel in dem 2. Gange infolge der entzündlichen Vorgänge verloren gegangen ist, als eine grosse entwickelte Tochtercyste aufzufassen, wie es die beiden kleinen Cysten auf dem rechtsseitigen grossen Tumor ja auch sind, die ihre Ausführungsgänge in das Cavum der Muttercyste haben.

Die Einmündungsstelle entspricht auch mehr dem sich konisch verengenden Abschnitte der Hauptcyste als Übergang zu dem engen Kanal

in die Cervikalhöhle und daher der Kanal der 2. Cyste nicht direkt zur Cervixhöhle führt, auch im Verlauf etwas abgeknickt, so dass die Sonde schwieriger einzuschieben ist.

Was die Cysten selbst betrifft, so stimmen da die mikroskopischen Befunde der Wandung gut zu den Gartnercysten. Es ist cubisches Epithel, zylindrisches Epithel—das Bindegewebslager und die Muscularis deutlich nachgewiesen worden; auch in den beiden Kanälen zur Cervixhöhle sind die beiden Schichten vorhanden. — Betreffs der Dickwandigkeit der Cysten — an einzelnen Stellen bis 2 cm — lasse ich die Erklärungen *Gottschalks* (7) zu den *Breus*schen (3) Fällen auch für meinen Fall gelten, der die Verdickung als Arbeitshypertrophie *Kaltenbachs* hinstellt. Es ist von der Patientin direkt geschildert, dass die Hauptcyste immer wieder praller, gespannter wurde und erst nach Entleerung grösserer blutiger Ergüsse wieder nachliess in der Spannung; hiervon haben wir uns auch selbst überzeugen können, so dass eine andauernde Arbeitsleistung der Cystenwand feststeht, und zwar unter erheblichem Druck in Folge der Enge des ausführenden Kanals, so dass die Hypertrophie auf diese Weise zustande gekommen sein dürfte.

Ob die Kommunikation mit der Cervixhöhle durch präformierte offene Kanäle stattgehabt oder erst späterhin in Folge des Druckes von seiten des Inhaltes der Cysten bei den entzündlichen Veränderungen der Wand der Kanäle ein Durchbruch erfolgt ist, lässt sich nicht entscheiden. Jedenfalls werden typische Beispiele für offene Kommunikation zwischen Gartner und Uterus- resp. Cervixhöhle von verschiedenen Seiten angeführt [*v. Recklinghausen* (22); Fall *Koeberle; Klein* (11, 12); *Breus* (3); *Kroenig* (17); *Polidor* (21)].

Somit ist an der Diagnose der Gartnerschen Cysten in meinem Falle nicht zu zweifeln.

Ist die Diagnose dieser Cysten aber auch *vor* der Operation zu stellen? Kaum. — Ich würde heute ja, nachdem ich diesen Fall erlebt habe, wohl unter bestimmten Verhältnissen daran denken, dass der Gartner auch in Frage kommen kann; die Differentialdiagnose aber zwischen Ovarial-, Parovarial- und Gartnercysten dürfte nicht zu entscheiden sein.

Es kommen für die *Gartner*cysten in Betracht die enge Verbindung mit der cervikalen Partie des Uterus, die eine Fixierung der Cysten, zumal wenn sie interligamentär in Entwicklung kommen, bedingt, ohne die sonst stets vorhandene spontane resp. Druckempfindlichkeit bei den aus entzündlichen Ursachen fixierten Ovarial- resp. Parovarialcysten.

In unserem Falle hätten wir umsomehr die nicht entzündliche Natur des Prozesses annehmen können, als bei Druck auf den hinteren Tumor ohne jede Schmerzäusserung eine Entleerung der Cyste bewirkt wurde, die bei einer fixierten vereiterten und nach dem Uterus durchgebrochenen Ovarialcyste undenkbar gewesen wäre. Diese Schmerzlosigkeit war eben der Beweis eines präformierten Kanals nach erfolgtem Durchbruch oder besser eines offen gebliebenen *Gartner*schen Ganges.

Klein will auch die geringere Prallheit der Gartnercysten für die Diagnose heranziehen. Diese ist bei uns nicht so deutlich in Erscheinung getreten, wenigstens nicht bei der Hauptcyste rechts, die auch nach der Entleerung der hinteren Cyste ganz prall blieb, während die letztere ja naturgemäss infolge der häufigeren Entleerungen des Inhaltes durch die Cervix in die Vagina schlaffer wurde.

Der Cysteninhalt ist wenig zu verwerten; er ist ganz ähnlich dem der Ovarialcysten. Er wird als heller und dünnflüssiger angegeben, wir fanden ihn gerade dunkel, zum grossen Teil hämorrhagisch, später eitrig und zäher dickflüssiger, also ebenso wie wir ihn unter ähnlichen Bedingungen auch in den anderen Cystenarten vorfinden.

Es bleiben also für die klinische Diagnose ante operationem nur die Lage der Gartnerschen Cysten sowie die enge Verbindung mit dem Uterus und relative Unbeweglichkeit der Tumoren bei vollständiger Unempfindlichkeit derselben spontan wie bei Druck bestehen.

Die *Prognose* dieser Cysten ist nicht so gutartig zu stellen, wie bei den Ovarial- oder Parovarialcysten. Abgesehen davon, dass unsere Patientin eingegangen ist, weil sie zu geschwächt war durch die Menorrhagien und die langanhaltenden blutigen Ausscheidungen der Cysten, liegt schon allein in der engen Verbindung der Gartnercysten mit dem Uterus eine erhebliche Gefahr für die Trägerin, insofern bei operativen Eingriffen die Chancen für vollkommene Entfernung der Cysten geringe sind, wenn wir nicht gleich so radikal vorgehen wollen, den Uterus und die Adnexe mitzunehmen.

In unserem Falle war die Indikation dazu ja schon gegeben, weil die Adnexe entzündlich verändert — die Tubenostien verschlossen waren, auch der Uterus metritisch war und eventuell Myomknötchen enthalten sollte; es könnte aber vorkommen, dass ohne solche vorliegende strikte Indikation nur an die Entfernung der Cysten gedacht war und diese nun im Stiche lassen

musste. So sind in der Literatur Fälle bekannt gegeben von *Robert Meyer*, *Groschuff* und *Klein*, *Aman jun.*, wo einfach die Enukleation unmöglich wurde und ein Teil der Cysten zurückgelassen werden musste. Dies ist insofern nicht ganz gleichgültig, als von den Epithelien aus maligne Degenerationen vorkommen können, wie sie ja auch bereits beschrieben sind, so von *Amann* (1) papilläre Auflagerung und Karzinom, *Robert Meyer* (20), *Höhne* (9) Karzinom.

Auch können von den zurückgelassenen Cystenresten resp. Gartnerkanälen erhebliche Hydrorrhoen ausgelöst werden, die zu Verwechslungen mit Ureterfisteln in einem Falle Anlass gegeben haben, über die wir von *Sfameni* (24) interessante Mitteilungen erhalten.

In Folge obiger prognostisch ungünstigen Verhältnisse dürfen wir uns betreffs der *Therapie* nicht mit der unvollkommenen Exstirpation dieser Cysten begnügen, sondern sollen gleich radikal vorgehen, den Uterus supravaginal amputieren oder total exstirpieren.

Literatur-Verzeichnis.

1. *Amann*, Über Cysten des Wolffschen Ganges. Bericht vom internationalen Gynäkologen-Kongress in Genf. Monatsschr. f. Geb. u. Gyn. 1896. Bd. IV. S. 617.
2. *Ampt*, Zur Histologie d. Parovarium und d. Cysten d. Lig. latum. Zentralblatt f. Gyn. 1895. S. 913.
3. *Breus*, Über wahre epithelführende Cystenbildung in Uterusmyomen. Leipzig u. Wien 1894. Franz Deuticke.
4. *Burckhardt*, Cyste des linken Gartnerschen Ganges. Monatsschr. f. Geb. u. Gyn. 1897. Bd. V. S. 616.
5. *Dohrn*, Über die Gartnerschen Kanäle beim Weibe. Archiv f. Gyn. 1883. Bd. 21.
6. *Finkel*, Beiträge z. pathol. Histologie der weibl. Genitalien. Archiv. 1884. Bd. 24. S. 119.
7. *Gottschalk*, Sind die von C. Breus als Fälle von wahrer epithelführender Cystenbildung in Uterusmyomen beschriebenen Geschwülste echte Myome des Uterus? Zentralblatt f. Gyn. 1894. No. 6.
8. *Hartz*, Ein cystischer Tumor (Cystadenom) an der hinteren Bauchwand, entstanden aus Resten des Wolffschen Körpers. Monatsschr. f. Geb. u. Gyn. 1899. Bd. IX. S. 823.
9. *Höhne*, Karzinom des Wolffschen Ganges. Verhandlungen Deutscher Naturforscher. Hamburg 1901.
10. *Klein*, Cyste des rechten Wolffschen Ganges. Zeitschr. f. Geb. u. Gyn. 1890. Bd. 18. S. 82.
11. Derselbe, Zur normalen u. patholog. Anatomie der Gartnerschen Gänge. Monatsschr. f. Geb. u. Gyn. 1897. Bd. 6.
12. Derselbe, Geschwülste der Gartnerschen Gänge. Virchows Archiv. 1898. Bd. 154. S. 6.
13. Derselbe, Gartnersche Gänge, Tumoren der Gartnerchen Gänge.

Encyklopädie der Geb. u. Gyn. Herausgegeben von M. Sänger und O. von Herff. Leipzig 1900. F. C. W. Vogel.

14. *Knauer*, Über einen Fall von Uteruscyste. Zentralblatt f. Gyn. 1895. S. 498.
15. *Kossmann*, Zur Pathologie der Urnierenreste des Weibes. Monatsschr. f. Geb. u. Gyn. 1895. Bd. I. S. 97.
16. Derselbe, Gartnersche Gänge. Zeitschr. f. Geb. u. Gyn. 1895. Bd. 31. S. 203.
17. *Kroenig*, Ein retroperitoneal gelegenes voluminöses Polycystom, entstanden von Resten des Wolffschen Körpers. Hegars Beiträge f. Geb. u. Gyn. Bd. 4.
18. *Rob. Meyer*, Über embryonale Gewebseinschlüsse in den weiblichen Genitalien und ihre Bedeutung für die Pathologie dieser Organe. *Lubarsch* und *Ostertag*, Ergebnisse d. allgem. Pathologie u. pathologischen Anatomie des Menschen und der Tiere. 1903. IX. Jahrg. II. Abt. Wiesbaden 1905. J. F. Bergmann.
19. Derselbe, Einmündung des linken Ureters in eine Cyste des Wolffschen Ganges. Zeitschr. f. Geb. u. Gyn. 1907. Bd. 47. Heft 3.
20. Derselbe, Über Adenom- und Karzinombildung an der Ampulle des Gartnerschen Ganges. Virchows Archiv. 1903. Bd. 174. S. 270.
21. *Polidor*, Des Canaux de Gartner, de leur persistence chez la femme sous forme de conduits à débouché vaginal. Dissertation. Bordeaux 1901.
22. *von Recklinghausen*, Die Adenome und Cystadenome der Uterus- u. Tubenwandung, ihre Abkunft von Resten des Wolffschen Körpers, Berlin 1896. Aug. Hirschwald.
23. *Rieder*, Über die Gartnerschen Kanäle beim menschlichen Weibe. Virchows Archiv. 1884. Bd. 96. S. 100.
24. *Sfameni*, Hydrorrhoea cervicalis aus den Malpighi - Gartnerschen Kanälchen nach abdominalem Kaiserschnitt mit subtotaler Uterusexstirpation. Gyn. Rundschau. 1908. II. Jahrgang.
25. *Vassmer*, Über einen Fall von Persistenz des Gartnerschen Ganges in Uterus u. Scheide. Arch. f. Gyn. 1900. Bd. 60. S. 1.

29 JAN 26

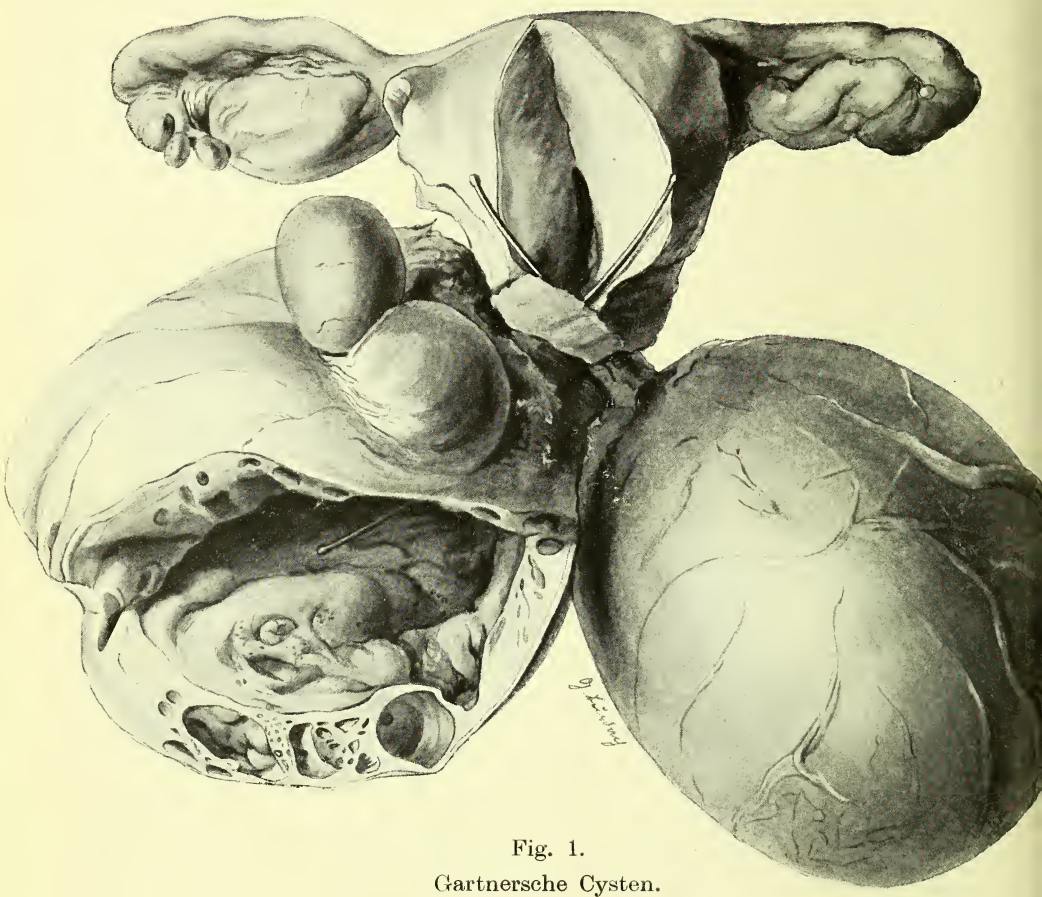

Fig. 1.
Gartnersche Cysten.

Fig. 2.

Hauptcyste. a = Inneres der Hauptcyste mit cubischem Epithel; b = Tochtercysten mit Cylinderepithel; c = Bindegewebe u. glatte Muskulatur.



Fig. 3.

Kanal der rechten Cyste. a = Plattenepithel; b = Bindegewebe u. glatte Muskulatur; c = weniger entzündlich infiltrierte Wand.

Verlag von S. Karger in Berlin NW. 6.

ROYAL COLLEGE OF SURG
23 JAN 26
LIBRARY

Medizinischer Verlag von S. KARGER in Berlin NW. 6.

Aus der Klinik CHROBAK und dem PALTAUFSCHEN Institut für allgemeine und experimentelle Pathologie in Wien.

Uber die Entstehung und Verbreitung der Tuberkulose im weiblichen Genitaltrakte.

Von

Dr. Albert Blau,
Assistenten der Klinik von Rosthorn in Wien.

Gr. 8°. M. 3.—.

Die Entwicklung und Form des fötalen Beckens.

Von

Dr. Edmund Falk
Frauenarzt in Berlin.

Mit 6 Abbildungen im Text und 5 Tafeln. — Preis M. 6,—.

Aus der gynäkologischen Klinik von Prof. Dr. OTTO ENGSTROEM in Helsingfors.

Ueber

Appendicitis während Schwangerschaft und Geburt.

Von

Dr. Gerhard Renvall.

Lex. 8°. Brosch. M. 5,—.

Zur Lehre von der kongenitalen Tuberkulose

mit besonderer Berücksichtigung

der Placentartuberkulose.

Von

Dr. ANTON SITZENFREY,
Oberarzt an der Universitäts-Frauenklinik und Privatdozent an der Universität Giessen.

Mit 28 Abbildungen im Text. Brosch. M. 6.—.

Medizinischer Verlag von S. KARGER in Berlin NW. 6.

Die Krankheiten des Beckenbindegewebes und des Beckenbauchfells.

In Verbindung mit

J. A. Amann, München — **O. Busse** Posen — **Ph. Jung** Erlangen

Herausgegeben von

A. Martin

Mit 24 Abbild. im Text und 11 Tafeln. Gebunden 16 M.

Wiener klinische Rundschau: — — Dass das Werk in der Hausbibliothek keines Fachgenossen fehlen darf, ist selbstverständlich. Sein Inhalt steht aber in solch enger Beziehung zu den Erlebnissen der täglichen ärztlichen Praxis, dass jedem praktischen Arzte die Anschaffung des Handbuches empfohlen werden kann. Welcher Kollege wird nicht aus den Kapiteln „Parametritis" und „Peritonitis" praktischen Nutzen ziehen? Wer könnte nicht aus den sorgfältig ausgeführten Tafeln und dem sonstigen Bilderschmuck deutlichere Vorstellungen und gründlichere Einsicht in diese oft schwierigen Dinge gewinnen? Aus diesem Gesichtspunkt wünschen wir dem schönen Buche weite Verbreitung, den Kollegen, und was nicht das Letzte ist, unseren Kranken zu Nutz und Frommen!

Münchner mediz. Wochenschrift: — — Überall zeigen sich Martin und seine Mitarbeiter als Beherrscher des Stoffes, und das Lob, das Referent den ersten beiden Bänden zollte, trifft auch diesen letzten in vollem Masse, sowohl was Inhalt wie Form betrifft. Döderlein-Tübingen.

Medizinische Klinik: — — Bei der heutigen literarischen Überproduktion sind Werke, die, wie das vorliegende, die ungeheure Masse des angehäuften Beobachtungsmaterials sammeln und sichten und auf Grund reicher Erfahrungen und kritischer Befähigung ein abgerundetes Bild unseres heutigen Wissens und Könnens auf einem Spezialgebiete bringen, für viele ein Bedürfnis und für die Medizin Marksteine des Entwicklungsganges.
E. Bumm.

Das Werk bildet den III. (Schluss-)Band vom

Handbuch der Krankheiten der weiblichen Adnexorgane.

Um die Anschaffung des gesamten Werkes jetzt zu erleichtern, sind die **beiden ersten Bände im Preise herabgesetzt** worden.

Bd. I: Die Krankheiten der Eileiter.

Mit 79 Abbild. im Text und 5 Tafeln.

Früherer Preis 13 M. — jetziger Preis **8 M.** (Gebunden 2 M. mehr.)

Bd. II: Die Krankheiten der Eierstöcke und Nebeneierstöcke.

Mit 173 Abbild. im Text und 5 Tafeln.

Früherer Preis 28 M. — jetziger Preis **17 M.** (Gebunden 3 M. mehr.)